

Dansk Lungemedicinsk Selskab

Emne: Bronkoskopi med biopsitagning	Dato: 13.05.2018	Retningslinje nummer: 3
Udarbejdet af: Paul Frost Clementsen, Jesper Koefod Petersen, Birgitte Folkersen, Michael Perch, Klaus Richter Larsen	Næste revision: Maj 2020	Sider: 5

1.1 DEFINITION

Bronkoskopi er en endoskopisk teknik, der gør det muligt at visualisere trachea og de centrale luftveje. Det fleksible videobronkoskop kan indføres i luftvejene via næsen eller munden. Der eksisterer også et stift bronkoskop, der er et uflexibelt metalrør, der nedføres via munden i generel anæstesi. Det anvendes overvejende ved visse kirurgiske procedurer for eksempel laserbehandling af tumorer og fjernelse af fremmedlegemer.

1.2 INDIKATIONER

Overordnet set er indikationen for bronkoskopi enten diagnostisk eller terapeutisk. En af de vigtigste og hyppigste diagnostiske indikationer for bronkoskopi er at afklare genesen til lungeinfiltrater og bidrage til evt. stadieinddeling ved malignitet. Andre typiske diagnostiske indikationer er afklaring af atelektaser, recidiverende eller uafklaret pneumoni, lungeabsces, hæmoptyse, mistanke om interstitiel lungelidelse og bronkieektasier. Indikationer er endvidere vedvarende uafklaret hoste, og recurrensparese. Hos lungetransplanterede patienter kan bronkoskopi med transbronkial biopsi (TBB) være med til at skelne mellem infektion og rejektion (afstødning).

I de fleste tilfælde udføres bronkoskopi af diagnostiske årsager, men proceduren kan også være terapeutisk for eksempel, hvis der er behov for fjernelse af sekret, fremmedlegemer, eller tumor. Ydermere kan den terapeutiske procedure indbefatte stent anlæggelse, dilatation af stenoser eller

bronkoskopisk lunge volumen reduktion til emfysebehandling f.eks med ventiler.

1.3 KONTRAINDIKATIONER OG FORPRØVER

Indikationen må altid afvejes mod risikoen for komplikationer. Risikoen er øget ved abnorm koagulationsstatus. Normalt kræves INR < 1,5 og trombocytal over 50 mia / liter, primært hvis der påtænkes biopsitagning. Kontraindikationer er svær kardiell inkomensation, betydende hjertearytmi, nyligt akut koronar syndrom, dysreguleret diabetes, ustabil astma bronkiale, svært nedsat lungefunktion, hypoksæmi og svær ubehandlet hypertension. Der skal foreligge EKG. Iltmætning < 87% trods ilttilskud og FEV1 under 0,5 liter øger risikoen. Ved lav lungefunktion, cyanose eller svær dyspnø bør arteriepunktur foreligge (der kræves pO₂ > 8.0 kPa med O₂-tilskud). TBB fra det alveolære lungevæv bør udføres med forsigtighed hos patienter i respirator på grund af risikoen for pneumothorax eller hos patienter med sekvester, arteriovenøs malformation eller pulmonal hypertension på grund af risiko for blødning.

1.4 PRÆMEDICIN OG FORBEREDELSE

Rutinemæssig præmedicin (fx benzodiazepin og atropin) er *ikke* indiceret. Patienten skal være fastende i seks timer og tørstende i 2 timer og være mundtligt og også gerne skriftligt informeret om proceduren.

1.5 SEDATION OG OVERVÅGNING

Fleksible bronkoskopi foretages oftest i let sedation og der anvendes primært intravenøst benzodiazepin, for eksempel

Midazolam, i kombination med et smertestillende stof i opioidgruppen for eksempel Fentanyl. Generel anæstesi kan være indiceret i særlige tilfælde eller hos meget angstige patienter. Det er også en mulighed at anvende NAPS (nurse administered propofol sedation). Princippet indebærer, at der gives refrakte doser propofol af en specialuddannet endoskopisygeplejerske. Lokale forhold og traditioner er ofte afgørende for valget af typen af sedation. Under undersøgelsen overvåges sederingsgrad, vejrtrækning, puls og iltmætning.

1.6 UDFØRELSE

Lægen, der er assisteret af to sygeplejersker, står ved hovedenden af lejet. Bronkoskopet nedføres gennem det ene næsebor. Der er forinden bedøvet med 2-3 ml. lidokain-gel 2%. Nogle vælger tillige lokal analgesi i svælget ved at applicere lidokain/Xylocain spray i svælget (10 mg/dosis). Hos nogle få patienter kan næsen ikke passeres, og man må anvende en peroral adgang via en bidering. Videobilledet transmitteres til en skærm. Bronkoskopets spids kan dreje 90 – 130 grader i ét plan. Sidebevægelser foretages ved drejning i håndledet. Først ses larynx med epiglottis og man noterer sig, om begge stemmelæber bevæger sig normalt. Der gives rutinemæssigt lidokain-opløsning 2% 1-2 ml på stemmelæber, i trachea og begge hovedbronkier for at modvirke hoste (max 400 mg). Jo mindre man anvender suget i forbindelse med applicering lokalanæstesi, desto bedre effekt opnås. Man efterser trachea, hovedbronkier, segment- og subsegmentostier. På højre side repræsenteres overlappen af 1., 2. og 3. segment, mellemlappen af 4. og 5. segment og underlappen af 6.–10. segment. På venstre side er nummereringen den samme, dog med det forbehold, at 4. og 5. segment er lokaliseret i overlappen og benævnes

lingula. 7. segment findes ofte ikke på venstre side, hvor der således kun er 9 segmenter mod højre sides 10 segmenter. Der er individuelle variationer.

Man beskriver eventuel inflammation, sekret og ødem. Tumorvæv kan f.eks. fremstå nekrotisk, ulcererende, blomkålslignende eller polypøst. Det kan også vise sig som submukøs vækst. Man måler afstanden fra tumor til hovedcarina, en såkaldt bronkoskopisk T-klassifikation. Ved udmålingen udnytter man, at afstanden mellem de hvide markeringer på skopets yderside er 5 cm. Den diagnostiske sensitivitet stiger, jo mere centralt og synligt tumor findes i bronkietræet (> 90 %), og falder jo mere perifert forandringerne er beliggende (10 – 30 %).

1.7 KOMPLIKATIONER

Komplikationer er sjældne og letaliteten er mindre end 0.01%. De vigtigste komplikationer er blødning, feber, pneumoni, larynxspasme, anoxi, hjerterytmier og pneumothorax. Halvdelen af de livstruende komplikationer associeret med bronkoskopi skyldes sedativa.

1.8 TEKNIKKER VED PRØVETAGNING

1. Bronkial lavage (BL). Man skyller centralt i bronkietræet med 10 – 20 ml isotonisk saltvand, der suges tilbage og sendes til cytologisk undersøgelse samt dyrkning og resistens, evt. også til undersøgelse for mykobakterier og svampe.

2. Bronkoalveolær lavage (BAL). Efter indkiling af bronkoskopet i den relevante segmentbronkus, oftest mellemlap eller lingula, afskylles/rensens skopkanalen med 20 ml isotonisk saltvand, hvorefter der skiftes til afsugningsslange til opsamlingsbeholder, og der foretages skylning med 3 x 50-60 ml isotonisk saltvand i det alveolære lungevæv. Returvolumen er 10 – 50 %. BAL benyttes oftest ved diagnostik af interstitielle

lungelidelser og pneumoni – ved sidstnævnte sendes væsken til undersøgelse for relevante mikroorganismer. Der kan også foretages cytologisk undersøgelse, differentialtælling med flowcytometri og andre patoanatomiske undersøgelser.

3. Børstebiopsi (BB). En lille børste føres i en beskyttelseskappe ud, frigøres og skubbes frem og tilbage, hvorved celler opfanges til cytologi, evt. mikrobiologisk undersøgelse. Fordelen ved børsten er, at den kan føres ud i områder, hvor tungen er for stor eller for lidt fleksibel til at komme ud, det vil sige f.eks. perifert i et makroskopisk normalt subsegment, hvor der bedømt på CT er en tumor.

4. Endobronkial nåle aspirations biopsi (EBNAB) benyttes, hvis der er synligt tumorvæv i lumen eller submukøse forandringer. Nålen føres ud i tumor og der aspireres til cytologisk undersøgelse.

5. Transbronkial nåleaspirationsbiopsi (TBNAB). Kanylen føres ud gennem bronkiewæggen til de regionale lymfeknuder for at aspirere materiale til cytologi. TBNAB kan udføres blindt vejledt af forudgående CT og/eller PET/CT eller under vejledning af endobronkial ultralyd (EBUS), hvilket øger sensitiviteten betydeligt.

6. Mukosa biopsi (MB). Biopsier tages med tungen fra tumorvæv i den synlige del af bronkietræet og sendes til histologisk undersøgelse. Afstanden til carina noteres. Om muligt suppleres med tangbiopsier fra makroskopisk normale områder proximalt for tumor, såkaldt niveaudiagnostik, der kan være vejledende ved et eventuelt følgende kirurgisk indgreb.

7. Transbronkiale biopsier (TBB). Histologiske biopsier kan også tages ved i røntgengennemlysning at føre tungen perifert og ud til det alveolære lungevæv. TBB benyttes ved radiologisk diffus parenkymatøs sygdom f.eks. mistanke om interstitiel lungesygdom eller hos

lungetransplanterede på mistanke om rejektion. Man kan også foretage TBB fra perifert beliggende infiltrater. Man anbefaler røntgen af thorax to timer efter undersøgelsen for at kontrollere for pneumothorax.

Det optimale materiale er histologiske biopsier, men hvis det rent teknisk kun er muligt at opnå cytologisk materiale, er det vigtigt, at dette ikke blot udstryges på objektglas til mikroskopi, men også anbringes i f.eks. et spidsglas med saltvand, hvorefter patologisk afdeling kan fremstille et kunstigt koagel til immunhistokemi og mutationsanalyser.

1.8 FOREBYGGELSE OG BEHANDLING AF BLØDNING

Der eksisterer ingen randomiserede undersøgelser.

Risikoen for blødning kan formentlig reduceres ved profylaktisk at give 0,5-1 g Tranexamsyre (Cyklokapron) intravenøst. Indtræder blødning som ikke standser efter skylning med isafkølet NaCl anbefales:

Tranexamsyre 500 – 1000mg intravenøst evt. suppleret med 500-1000mg endobronchialt. Placering af patienten i sideleje med den blødende lunge nederst.

Noradrenalin 0.5 mg eller adrenalin i refrakte doser af 0,1 mg lokalt via bronkoskopet.

Bronkoskopisk tamponade – fjern ikke bronkoskopet fra det blødende sted.

Ballon katheter via bronkoskopet for at isolere blødningen distalt i bronkietræet.

Ved svær blødning Ved vedvarende svær blødning, fx efter cryobiopsi, kan gives Glypressin®(Terlipressin) 2 mg i.v. Fibrinogen vævsklæber Evicel®kan administreres med specialkateter gennem bronchoskopets arbejdskanal.

Embolisering af bronchialarterie kan komme på tale, ligesom thoraxkirurgisk assistance (laser- eller el koagulation, thoracotomi)

Optimering af koagulationen ud fra akut koagulationsstatus.

Ved pågående eller ukontrolabel blødning kald hjælp via hjertestopskald og endobronkial intubering med dobbeltløbet tube.

1.9 Andre endoskopiske teknikker

ENDOSKOPISK ULTRALYD

Endoskopisk ultralydscanning er en kombination af fleksibel endoskopi og ultralyd, hvor man kan bioptere samtidig med scanningen. Undersøgelserne kan foretages enten via bronkietræet eller via esophagus.

Man skelner mellem

1. EBUS-TBNA: Biopsitagning med anvendelse af EBUS-skopet i trachea
2. EUS-FNA: Biopsitagning med anvendelse af det gastroenterologiske skop i esophagus
3. EUS-B-FNA: Biopsitagning med anvendelse af EBUS-skopet i esophagus

EBUS-TBNA gør det muligt at tage biopsier fra lymfeknuder og tumorer tæt på luftrøret og de store bronkiegrene, mens EUS-FNA giver adgang til strukturer tæt på spiserøret og mavesækken, herunder venstre binyre og venstre leverlap. Traditionelt anvendes to forskellige ultralydstransducere til de to metoder, men inden for de seneste par år har såkaldt EUS-B-FNA vundet indpas som alternativ til EUS. Til denne metode indføres EBUS-skopet i esophagus, og selv om dette giver et smallere billede end ved anvendelse af EUS-skopet har denne metode alligevel logistiske og praktiske fordele. Kombinationen af undersøgelse via trachea

og esophagus giver en mere præcis og sikker stadietildeling af lungecancer end hvis undersøgelserne benyttes hver for sig.

ELEKTROMAGNETISK NAVIGATION (ENB)

Hos patienter med små perifert beliggende lungeinfiltrater giver bronkoskopi sjældent en diagnostisk afklaring, fordi man med bronkoskopet hverken kan nå ud til eller se infiltratet. Imidlertid kan man ved hjælp af et navigationsprogram ud fra en CT-skanning definere infiltratets beliggenhed med koordinater i et magnetfelt, som patienten anbringes i, hvorefter et kateter med en elektromagnetisk probe via bronkoskopet føres frem til infiltratet. Når der er kontakt, lader man kateteret ligge, trækker proben tilbage og fører via kateteret en biopsitang ud til infiltratet. Metoden kan eventuelt suppleres med miniprobe ultralydsteknik.

MINIPROBE (pEBUS)

Via bronkoskopet kan man nedføre en lille radiale skannende (den ser ud til alle sider) ultralydsprobe, der er på størrelse med spidsen af en tændstik. Den anvendes til at lokalisere små og perifert lokaliserede lungetumorer. Når der er kontakt fjernes proben, og den erstattes med en børste eller en tang til biopsitagning. Mini-proben kan kombineres med gennemlysning.

TRANSBRONKIAL CRYOBIOPSI (TBCB)

Ved TBCB anvendes en cryo-sonde, hvor spidsen nedkøles til -78 grader Celsius. Sonden føres under gennemlysning perifert i bronkietræet til det alveolære væv. Herefter nedkøles den i 5-7 sekunder, hvorefter den trækkes ud og samtidig river en tot lungevæv, som er frosset fast på spidsen, med ud. Med denne teknik kan udtages betydeligt større vævsbiopsier end med tangbiopsier, hvorved det diagnostiske udbytte bliver tilsvarende større, således at TBCB i mange tilfælde kan

erstatte thoracoskopiske lungebiopsier i udredningen af interstitielle lungesygdomme. Med de større biopsier er der væsentligt større risiko for blødning og pneumothorax end ved TBB med tang.

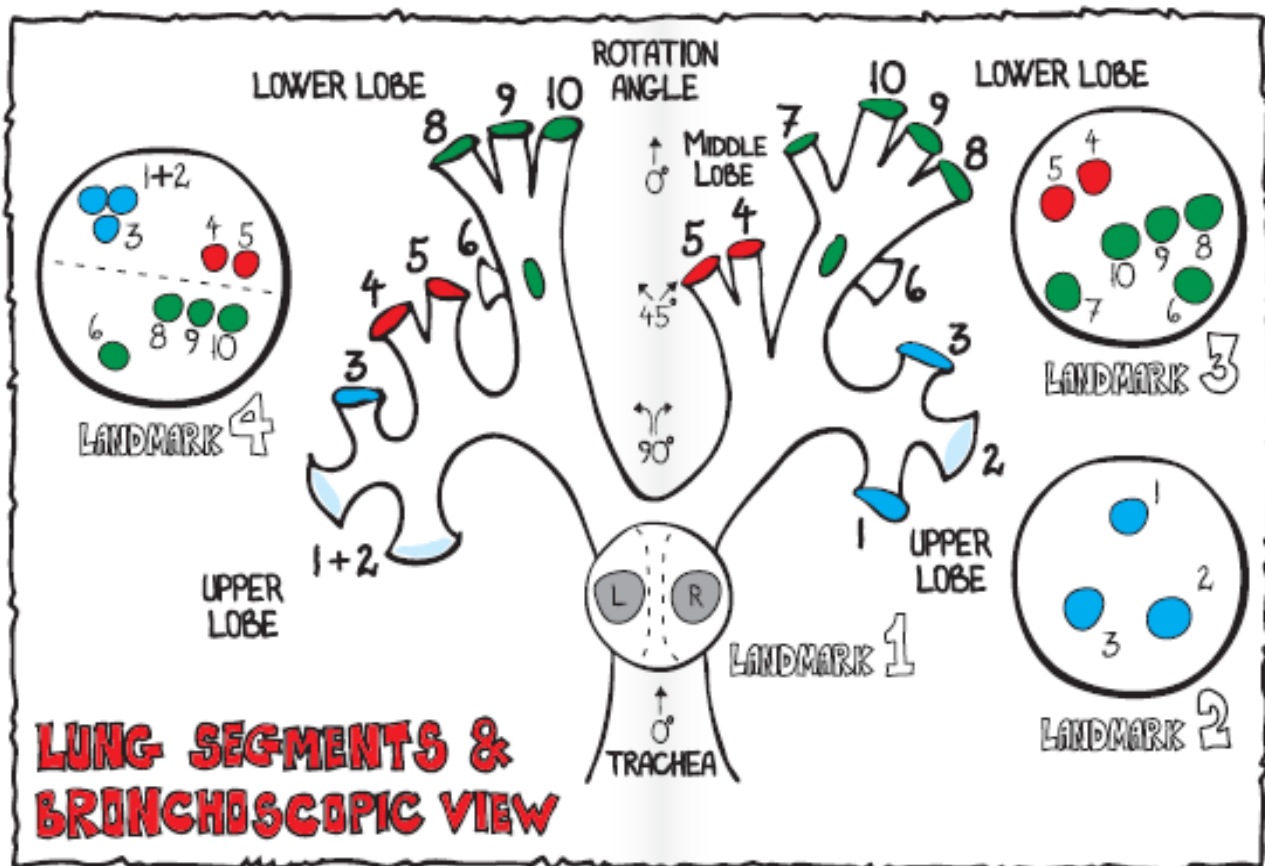
Pga. blødningsrisikoen er anvendelse af bronchieblokker (f.x. Fogarty ballon®) obligatorisk ved TBCB, ligesom UL af pleura eller rtg thorax bør kontrolleres ved mistanke om pneumothorax.

2.0 SMITTERISIKO

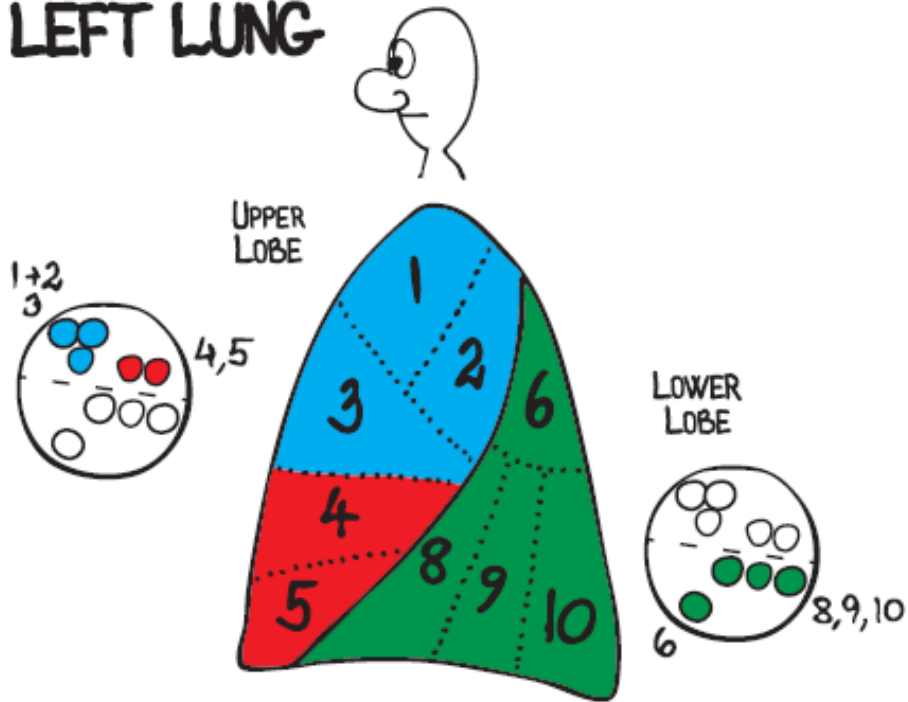
Patienten kan blive inficeret fra kontamineret skop eller personale. Der er en teoretisk risiko for at få overført bakterier fra øvre luftveje til nedre luftveje, samt en potentielt risiko for bakteræmi, særligt ved biopsitagning. I praksis skal skopet derfor være desinficeret, jævnfør protokoller herfor. Proceduren bør så vidt muligt foregå aseptisk og hvis patienten er kendt med mekaniske hjerteklapper, tidligere endokardit eller splenektomi, skal der gives antibiotika profylakse før proceduren. Der bør anvendes personlige værnemidler i forhold til smitterisikoen og mistænkt agens. Det vil som minimum sige beskyttelse mod blod, i form af overtrækskitler eller forklæde, handsker, maske og briller/visir. Såfremt der er mistanke om MDR-TB eller anden højrisiko agens må særlige masker eller respiratorer anvendes. I så tilfælde bør proceduren ske i faciliteter med negativt tryk. Hvis patienten er mistænkt for TB eller anden smitsom lidelse, bør undersøgelsen planlægges, således at den ligger sidst i dagsprogrammet.

LITTERATUR

1. Du Rand IA, Blaikley J, Booton R, Chaudhuri N, Gupta V, Khalid S, Mandal S, Martin J, Mills J, Navani N, Rahman NM, Wrightson, JM, Munavvar M on behalf of the British Thoracic Society Bronchoscopy Guideline Group. British Thoracic Society guideline for diagnostic flexible bronchoscopy in adults. Thorax 2013; 68: 1 – 44.
2. Schuhmann M, Eberhardt R, Herth F. Endobronchial Ultrasound for Peripheral Lesions. A Review. Endosc Ultrasound 2013; (2(1): 3-6.
3. Rand IA, Barber PV, Goldring J, Lewis RA, Mandal S, Munavvar M, Rintoul RC, Shah PL, Singh S, Slade MG, Woolley A on behalf of the British Thoracic Society Interventional Guideline Group. British Thoracic Society Guideline for Advanced Diagnostic and Therapeutic Flexible Bronchoscopy in adults. Thorax 2011; 66: 1 – 21.
4. Sakr L, Dutau H. Massive Hemoptysis: An Update on the Role of Bronchoscopy in Diagnosis and Management. Respiration 2010; 80: 38-58



LEFT LUNG



RIGHT LUNG

